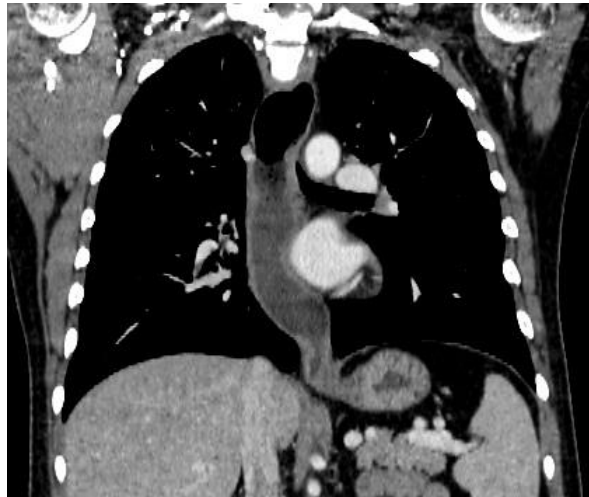
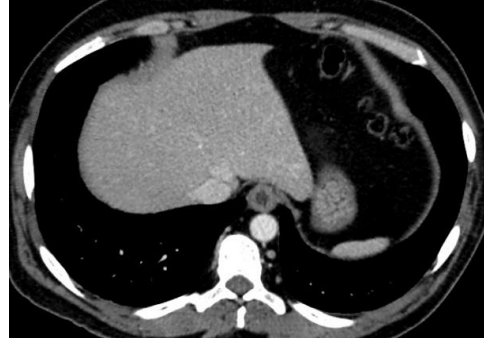
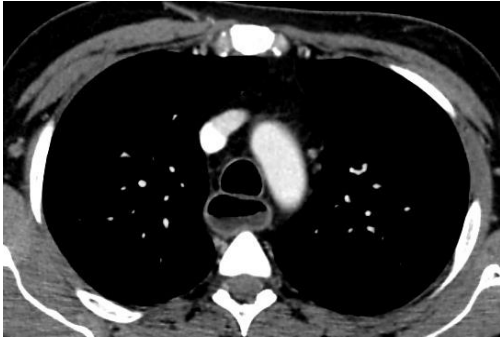


1. Homem, 48 anos, com dificuldade para se alimentar, refere consumir apenas alimentos líquido-pastosos há meses. Nos cortes de tomografia computadorizada (TC) a seguir pode-se afirmar que existe no esôfago:

- a) lesão vegetante e infiltrante no seu terço distal com linfonomegalia mediastinal
- b) irregularidade da parede por pseudodivertículo
- c) dilatação com estreitamento distal em forma de bico de passáro
- d) espessamento concêntrico de sua porção distal com nível hidroaéreo a montante



2. Homem, 72 anos, apresenta, no curso de uma duodenopancreatectomia, os seguintes dados hemodinâmicos: pressão arterial (PA) = 96 X 50 mmHg, índice cardíaco (IC) = 1,8 (litros/min)/m<sup>2</sup>; pressão de oclusão de artéria pulmonar (POAP) = 19 mmHg; resistência vascular sistêmica (RVS) = 1800 (dyn.s)/cm<sup>5</sup>. Trata-se de choque:

- a) hemorrágico
- b) séptico
- c) cardiogênico
- d) anafilático

3. O tratamento cirúrgico do câncer gástrico localizado no antro com melhor índice de sobrevida é:

- a) gastrectomia subtotal e linfadenectomia D2
- b) antrectomia e linfadenectomia D1
- c) gastrectomia total e linfadenectomia D2
- d) hemigastrectomia com esplenectomia e linfadenectomia D1

4. A peristalse do esôfago proximal é mediada por estímulo de:

- a) nervo trigêmeo
- b) nervo facial
- c) neurônios motores vagais
- d) nervo glossofaríngeo

5. Mulher, 40 anos, no 2º dia de pós-operatório de tireoidectomia total por bócio multinodular atóxico, extremamente ansiosa, taquipneica e referindo “formigamento” nos dedos das mãos, seguido de contrações espasmódicas carpo-pedais. A ferida operatória encontra-se limpa e com leve abaulamento. A conduta mais apropriada a ser realizada é:

- a) abertura da ferida operatória para drenagem de hematoma
- b) reposição parenteral de cálcio
- c) reposição parenteral de L-tiroxina
- d) administração de benzodiazepínico por via venosa

6. Jovem, 25 anos, apresenta na TC de abdome lesão de 4,0 cm no segmento VI (seis) do fígado com aspecto de fibrose central. Essa lesão sugere:

- a) adenoma hepático
- b) hemangioma
- c) hiperplasia nodular focal
- d) carcinoma hepatocelular

7. Mulher, 68 anos, é submetida a videocirurgia por tempo muito prolongado. Subitamente, apresenta taquicardia, hipotensão arterial e arritmia cardíaca. A hipótese diagnóstica mais provável é:

- a) efeito da estimulação vagal
- b) embolia pulmonar
- c) aumento da absorção de CO<sub>2</sub>
- d) hipovolemia

8. A somatostatina é um hormônio gastrointestinal, que dentre as suas funções reguladoras, destaca-se:

- a) aumento do esvaziamento intestinal
- b) diminuição da absorção de água do tubo digestivo
- c) bloqueio da secreção ácida gástrica
- d) estímulo de enzimas pancreáticas

9. Os tumores estromais gastrointestinais (GIST) expressam com maior frequência o seguinte proto oncogen:

- a) APC
- b) CD34
- c) RAS
- d) CD117

**AS QUESTÕES 10 E 11 SE REFEREM AO CASO CLÍNICO A SEGUIR:**

Homem, 50 anos, com pancreatite aguda grave e necrose em região de corpo e cauda de pâncreas. Na segunda semana de evolução apresenta hemorragia digestiva alta. Endoscopia digestiva revela sangramento ativo em pequena quantidade pela papila de Vater.

10. A principal hipótese diagnóstica é:

- a) hemobilia
- b) hemossucus
- c) angiodisplasia de delgado
- d) varizes de fundo gástrico

11. O exame complementar mais adequado para a confirmação do diagnóstico é:

- a) seriografia de delgado
- b) colangiopancreatografia endoscópica retrógrada (CPER)
- c) arteriografia
- d) ecoendoscopia

12. De acordo com a classificação TNM dos tumores de vesícula biliar, o tumor primário classificado como T1a significa:

- a) invasão do tecido conectivo perimuscular
- b) carcinoma in situ
- c) invasão da camada muscular
- d) invasão da lâmina própria

13. A melhor abordagem inicial para o controle do sangramento agudo devido a varizes gastroesofageanas é:
- tamponamento com balão
  - shunt* porto-sistêmico intra-hepático transjugular (TIPS)
  - octreotida + controle endoscópico
  - vasopressina + rafia de varizes
14. O pólipo colônico com potencial de malignização cuja mutação está associada a instabilidade de microssatélites e defeitos nos mecanismos de reparo do DNA é o:
- adenoma séssil serreado
  - adenoma tubular
  - hamartoma
  - adenoma viloso
15. Das neoplasias endócrinas múltiplas (NEM) abaixo, a que **NÃO** obedece ao padrão de herança genética autossômica dominante é:
- NEM 2A
  - NEM 2B
  - carcinoma medular de tireoide esporádico
  - carcinoma medular de tireoide familiar
16. A artéria epigástrica inferior se origina da artéria:
- ilíaca interna
  - ilíaca externa
  - femoral superficial
  - femoral profunda
17. A ocorrência de hematêmese e enterrorragia após a realização de biópsia hepática requer a realização de:
- embolização arterial hepática
  - arteriografia mesentérica
  - videolaparoscopia
  - lapatoromia exploradora
18. São considerados sinais precoces de funcionamento adequado do fígado no período pós-transplante hepático:
- aumento da albumina, produção de bile e queda da bilirrubina
  - queda da bilirrubina, melhora da ascite e da encefalopatia
  - normalização das transaminases, ausência de encefalopatia e melhora da diurese
  - estabilização do equilíbrio ácido-básico, normalização das plaquetas, e produção de bile
19. Mulher, 17 anos, apresenta aumento da pilificação corporal, irregularidade menstrual e constipação há seis meses. Apresenta clitoromegalia, sem deformidades genitais. Os valores de testosterona livre e dehidroepiandrosterona (S-DHEA) estão sete vezes acima do esperado para idade e sexo. Para esclarecer o diagnóstico está indicado:
- videolaparoscopia
  - realização de cariótipo
  - TC de abdome
  - ultrassonografia abdominal total
20. A vascularização da bexiga tem em sua origem a artéria:
- ilíaca interna
  - femoral profunda
  - ilíaca superficial
  - do plexo de Santorini
21. Homem, 45 anos, com nódulo pulmonar em lobo superior direito, de aspecto lobulado e calcificação em “pipoca” na radiografia de tórax. O diagnóstico provável é:
- metastase de osteossarcoma
  - granuloma
  - hamartoma
  - adenocarcinoma

22. Homem, 47 anos, com dor abdominal em epigástrio irradiada para dorso há três dias. Laboratório demonstra lipase = 8.700 U/L. Realizada internação hospitalar, dieta zero, hidratação e analgesia venosa. Evolui quatro dias após, com manutenção da dor, vômitos e picos febris de 39°C. Exames laboratoriais com leucometria = 37.500/mm<sup>3</sup> (25% de bastões), lipase = 15.720 U/L. TC de abdome sugere necrose pancreática infectada. A conduta inicial adequada para este caso:
- ecoendoscopia com drenagem transgástrica de coleção
  - laparotomia exploradora
  - manutenção de dieta zero e início de nutrição parenteral total (NPT)
  - punção por agulha fina guiada por TC
23. Mulher, 68 anos, submetida a tratamento cirúrgico de aneurisma de aorta abdominal infrarrenal há 6 meses. Apresenta quadro de hemorragia digestiva alta, sendo diagnosticada como fístula aorto-entérica. A porção do duodeno mais provavelmente acometida neste caso é a:
- primeira
  - segunda
  - terceira
  - quarta
24. Homem, 48 anos, evolui com pseudocisto pancreático, após quadro de pancreatite aguda. Nova TC de abdome realizada algumas semanas após, revela aumento de volume do pseudocisto, com 13,0 cm em situação retrogástrica a menos de 1,0 cm da parede gástrica. Neste momento, o tratamento ideal consiste em:
- drenagem endoscópica transgástrica
  - cistogastrostomia videolaparoscópica
  - drenagem endoscópica transpapilar
  - drenagem percutânea
25. Homem, 32 anos, após colisão frontal de veículos não estando em uso de cinto de segurança, é admitido com múltiplas fraturas de costelas à direita, sendo que quatro estão fraturadas em mais de um local. Apresenta respiração paradoxal, tórax instável, muita dor local e taquipnéia com frequência respiratória (FR) = 48 irpm. A saturação de oxigênio (SatO<sub>2</sub>) = 94%. A terapia imediata para este paciente é:
- intubação orotraqueal e ventilação com pressão positiva
  - toracostomia direita em selo d'água
  - fixação cirúrgica das costelas
  - intubação orotraqueal e toracotomia
26. Mulher, 43 anos, com doença de *Crohn*, é submetida a cirurgia devido a quadro de obstrução intestinal. Estenose cerrada segmentar do íleo, um metro antes da válvula íleo-cecal, é encontrada. A conduta cirúrgica mais adequada é:
- ileostomia proximal descompressiva
  - ileo-colectomia direita com anastomose primária
  - by-pass íleo-ileal sem ressecção
  - ressecção segmentar do íleo e anastomose primária
27. Homem, 78 anos, submetido a tratamento cirúrgico de aneurisma de aorta infrarrenal com interposição aorto-bi ilíacas. No 3º dia de pós-operatório apresenta sonolência, diarreia e grande distensão abdominal. A principal suspeita diagnóstica é:
- presença de corpo estranho
  - colite isquêmica
  - rejeição ao enxerto
  - enterocolite pseudomembranosa

28. Jovem, 19 anos, apresenta choque hemorrágico e isquemia no membro inferior esquerdo após perfuração por arma de fogo. Durante a exploração cirúrgica, observa-se lesão extensa de artéria e veia femoral superficial. A conduta mais adequada é:
- ligadura arterial e venosa
  - reparo arterial e ligadura venosa
  - reparo arterial e venoso
  - reparo venoso e ligadura arterial
29. Mulher, 32 anos, com colangite de repetição (3 episódios nos últimos 5 anos). Na colangioressonância observa-se cisto de colédoco tipo I. A conduta mais adequada é a realização de:
- excisão endoscópica transduodenal do cisto com esfinteroplastia
  - cistoduodenostomia e colecistectomia
  - drenagem endoscópica com inserção de endoprótese em colédoco
  - excisão cirúrgica do cisto, colecistectomia e reconstruir com hepaticojejunostomia em Y de Roux
30. É fator de risco para o desenvolvimento do seminoma:
- torção testicular prévia
  - infecção por papilomavírus humano (HPV)
  - criptoorquidismo
  - hipertrofia prostática benigna
31. No paciente politraumatizado com múltiplas lesões musculoesqueléticas, é necessário tratar imediatamente de forma cirúrgica:
- fratura instável do anel pélvico
  - fratura instável do acetábulo
  - luxação do quadril com lesão do nervo ciático
  - fratura aberta de osso metatarsal
32. Homem, 63 anos, tabagista, após episódio de hemoptise realiza broncoscopia que evidencia massa em brônquio direito. O exame histopatológico demonstra células com citoplasma escasso, núcleos hipercromáticos e nucléolos proeminentes, com distribuição difusa e áreas com formação de rosetas ou trabéculas. O diagnóstico mais provável é:
- adenocarcinoma
  - carcinoma escamoso
  - carcinoma de pequenas células
  - carcinoma de grandes células
33. Homem, 65 anos, com fibrilação atrial crônica, tem dor súbita e intensa, em membro inferior direito. Ao exame físico, a perna e o pé direito encontram-se frios, com musculatura de panturrilha pétreia, cianose fixa de pé direito e flictemas em dorso. Pulso femoral palpável, poplíteo e distais ausentes. A hipótese diagnóstica mais provável e a conduta a ser tomada são :
- embolia arterial – tromboembolia femoral direita
  - embolia arterial – amputação do membro inferior direito em nível de coxa
  - trombose arterial – tromboembolia femoral direita
  - trombose arterial – ponte fêmoro-poplíteo direita
34. Durante a dissecação cirúrgica de lesões inflamatórias ou neoplásicas envolvendo estruturas adjacentes ao rim direito, o risco de lesão renal é diminuído pela presença de:
- cápsula hepática
  - fáscia perirenal
  - serosa duodenal
  - parênquima pancreático



35. Jovem, 16 anos, após quadro viral com febre alta há uma semana, aparece com dor em fossa ilíaca direita (FID) e um episódio de vômito. No momento afebril, abdome flácido, mas com dor em FID e defesa voluntária. Exames laboratoriais com discreta leucopenia e linfocitose. O diagnóstico provável é:
- apendicite aguda
  - linfadenite mesentérica
  - volvulo de ceco
  - infecção urinária
36. Homem, 76 anos, tabagista e etilista, refere perda de peso acentuada há 6 meses, associada a episódios de pirose. A endoscopia digestiva alta demonstra lesão ulcerada a 26 cm dos incisivos, de aproximadamente 1,5 cm. A biópsia confirma carcinoma epidermóide de esôfago. TC de tórax, abdome e pelve não evidenciam linfonomegalias ou sinais de doença à distância. Broncoscopia não demonstra alterações. Ultrassom endoscópico demonstra lesão confinada à mucosa sem linfonomegalias. A conduta ideal para o caso é:
- esofagectomia total com esofagocoloplastia
  - esofagectomia subtotal
  - radioterapia e posterior esofagostomia
  - esofagectomia total com esofagogastroplastia
37. Os segmentos anatômicos pancreáticos que possuem maior concentração de células produtoras de insulina são:
- corpo e cabeça
  - cabeça e processo uncinado
  - cabeça e cauda
  - corpo e cauda
38. Homem, 65 anos, com dor em fossa ilíaca esquerda, febre, calafrios, distensão abdominal e inapetência, há 48 horas. Há defesa voluntária no quadrante inferior esquerdo e sinais de peritonismo. A TC de abdome e pelve revela abscesso pericólico. A hipótese inicial é de diverticulite, confirmada à cirurgia. De acordo com a classificação de *Hinchey*, a doença se encontra no estágio:
- I
  - II
  - III
  - IV
39. Em relação as fístulas anorretais de origem criptogênica:
- a regra de *Goodsall* é útil para classificar os diversos trajetos, orientando a localização provável do orifício interno
  - são aquelas de trajeto alto, com orifício interno de difícil identificação, mesmo durante a exploração cirúrgica sob anestesia
  - resultam da resolução natural dos abscessos anorretais em torno de 80% dos casos
  - a posição do orifício interno pode ser localizada com auxílio da classificação de *Parks*
40. É critério de risco independente associado ao aumento da mortalidade pós-operatória:
- cirurgia de andar superior de abdome
  - doença muscular crônica
  - diabetes mellitus
  - baixos níveis séricos de albumina

41. A condição que demanda tratamento pré-operatório em cirurgias não cardíacas eletivas é:
- tabagismo
  - diabetes mellitus tipo 2
  - refluxo gastro-esofageano
  - angina instável
42. Jovem, 25 anos, é submetido à biopsia excisional de linfonodo cervical de 3 cm, lateral à veia jugular interna direita. No exame histopatológico são encontradas células foliculares tireoidianas. O diagnóstico deste achado é:
- metástase de carcinoma papilífero da tireoide
  - tireoide ectópica
  - remanescente do ducto tireoglosso
  - remanescente do 4º arco branquial
43. O posicionamento do nervo laringeo recorrente em relação à artéria tireóidea inferior é:
- anterior
  - posterior
  - paralelo
  - cruzado
44. Paciente submetido à colecistectomia há quatro meses, que apresenta icterícia flutuante associada a episódios de febre, dor em hipocôndrio direito e fosfatase alcalina elevada, tem como hipótese diagnóstica provável:
- litíase residual do colédoco
  - estenose cicatricial da via biliar
  - colestase pós-operatória
  - síndrome de Mirizzi
45. Na pancreatite aguda biliar com icterícia persistente e ultrassonografia com cálculo no colédoco terminal, a melhor conduta é:
- papilotomia endoscópica e posterior colecistectomia
  - colecistectomia e posterior papilotomia endoscópica
  - colecistectomia e retirada do cálculo por coledocotomia
  - coledocostomia com dreno de Kehr
46. Jovem, 28 anos, após acidente automobilístico com colisão frontal, apresenta sangramento nasal e oral profuso, fratura de mandíbula bilateral e encontra-se em insuficiência respiratória. O acesso a via aérea deve ser feito através de:
- intubação orotraqueal
  - cricotireoidostomia
  - traqueostomia
  - intubação nasotraqueal
47. Em pacientes com lesões traumáticas passíveis de evolução rápida para óbito está indicada a cirurgia para controle do dano (*damage control*). O procedimento que DEVE SER EVITADO na primeira fase desta conduta é:
- anastomose intestinal
  - compressão de sítios de sangramento
  - fechamento da cavidade com prótese
  - sutura de cotos com grampeador
48. Na síndrome compartimental aguda, o achado clínico inicial de maior sensibilidade para o diagnóstico é a:
- dor ao estiramento passivo do músculo isquêmico
  - palidez da extremidade
  - parestesia
  - ausência de pulso distal à lesão

**49. Mulher, 30 anos, com fraqueza muscular, dispneia e ptose palpebral, realiza TC de tórax que evidencia tumor em mediastino ântero-superior.**

**A principal hipótese diagnóstica é:**

- a) linfoma
- b) timoma
- c) teratoma
- d) neuroblastoma

**50. Para prevenir complicações em pacientes com aterosclerose que serão submetidas a cirurgia abdominal está indicado o uso de:**

- a) antiadesivos plaquetários
- b) bloqueadores de canais de cálcio
- c) inibidores de enzima de conversão
- d) estatinas