

1. Homem, 55 anos, úlcera gástrica tipo I, sem resposta ao tratamento clínico. As biópsias endoscópicas são negativas para malignidade. O procedimento cirúrgico indicado no momento é:
 - a) vagotomia supraseletiva
 - b) vagotomia troncular e antrectomia
 - c) vagotomia troncular e piloroplastia
 - d) gastrectomia distal sem vagotomia

2. Mulher, 52 anos, com doença do refluxo gastroesofageano de longa data, em uso de 160mg/dia de pantoprazol para controle atual dos sintomas, apresenta disfagia progressiva, sendo diagnosticada estenose péptica de esôfago distal. Foram realizadas dilatações endoscópicas de repetição, sem sucesso. O exame complementar, considerado como **DISPENSÁVEL**, nesta paciente para melhor avaliação e subsequente planejamento cirúrgico é:
 - a) tomografia de abdome
 - b) pHmetria de 24 horas
 - c) esofagomanometria
 - d) esofagografia

3. Homem, 45 anos, realiza tomografia computadorizada (TC) de abdome e pelve de controle, 11 semanas após episódio de pancreatite aguda de origem alcoólica. O exame mostra coleção encapsulada, em íntima relação com cauda pancreática, 3cm em seu maior diâmetro. A melhor conduta para este paciente é:
 - a) realização de colangiopancreatografia retrograda
 - b) drenagem interna por ecoendoscopia
 - c) drenagem externa por videolaparoscopia
 - d) acompanhamento clínico

4. Homem, 52 anos, submetido à gastrectomia parcial com reconstrução a B"II", evolui com síndrome da alça aferente. Esta complicação pós-operatória pode estar associada a:
 - a) anemia ferropriva
 - b) anemia megaloblástica
 - c) hipocalcemia
 - d) hipovitaminose D

5. Mulher, 70 anos, com emagrecimento. Endoscopia digestiva alta (EDA): blastoma gástrico *Borrmann* III em grande curvatura do corpo. Exame clínico e tomografia computadorizada (TC) não evidenciaram metástases. A próxima intervenção nessa paciente deve ser:
 - a) laparoscopia
 - b) PET-Scan
 - c) ultrassonografia endoscópica
 - d) gastrectomia

6. Homem, 66 anos, com hipertensão arterial sistêmica (HAS) de difícil controle, em uso de três anti-hipertensivos, foi submetido há 2 anos à tireoidectomia total por carcinoma medular. Apresenta cálculos renais de repetição, colelitíase e dois episódios prévios de pancreatite aguda. No momento, com úlcera duodenal recorrente, resistente a tratamento com omeprazol. A conduta melhor indicada é:
 - a) realizar radiografia de crânio, quadril e coluna lombo-sacra a procura de lesões osteolíticas
 - b) avaliar possível diabetes mellitus dosando hemoglobina glicada e insulina
 - c) ressonância magnética para estudo da hipófise
 - d) dosar metanefrinas e catecolaminas urinárias, PTH e cálcio plasmáticos

7. O tratamento adequado da lesão cística em via biliar Tipo IV de Alonso-Leje Todani é:

- a) esfínterectomia endoscópica da ampola de Vater
- b) ressecção da lesão, com coledocoduodenostomia
- c) ressecção da lesão, com hepaticojejunostomia
- d) cistoduodenostomia endoscópica

8. Diarreia, hipopotassemia, hipocloridria e acidose metabólica são associadas ao seguinte tumor pancreático:

- a) insulinoma
- b) VIPoma
- c) glucagonoma
- d) somatostinoma

9. São patologias associadas na Neoplasia Endócrina Múltipla tipo 2A (NEM 2A), além de tumor tireoideano:

- a) feocromocitoma e gastrinoma
- b) adenoma de hipófise e hiperparatireoidismo
- c) feocromocitoma e hiperparatireoidismo
- d) adenoma de hipófise e gastrinoma

10. Na classificação TNM para o adenocarcinoma gástrico, o tipo "T1a" significa invasão da camada:

- a) submucosa
- b) muscular da mucosa
- c) muscular própria
- d) serosa

11. Mulher, 30 anos, submetida à colecistectomia videolaparoscópica há um ano. por colecistite aguda litiásica. A cirurgia foi difícil e demorada. Apresenta há duas semanas icterícia associada a episódios de febre, dor em hipocôndrio direito e fosfatase alcalina elevada. A hipótese diagnóstica mais provável é:

- a) coledocolitíase primária
- b) colestase pós-operatória
- c) estenose cicatricial da via biliar
- d) colangite esclerosante

12. Homem, 72 anos, foi submetido à ressecção de sarcoma em membro inferior esquerdo há dois anos. Durante o acompanhamento clínico é realizada TC de tórax que evidencia três nódulos pulmonares a direita: dois em lobo inferior com 2,0cm e 1,5cm de diâmetro aproximado e outro em lobo médio com 1,8cm. Os nódulos são densos com contornos irregulares. A conduta mais adequada é:

- a) toracotomia exploradora com ressecção dos nódulos
- b) quimioterapia e acompanhamento clínico
- c) acompanhamento clínico e radiológico das lesões
- d) punções de todos os nódulos guiadas por TC

13. Mulher, 40 anos, com sepse urinária e internação prolongada. Foi submetida a traqueostomia após 10 dias de intubação traqueal e ventilação mecânica. Na terceira semana de traqueostomia apresenta hemorragia volumosa ao redor da cânula. A intervenção adequada neste momento é:

- a) aumentar a insuflação do balonete, aspirar as vias aéreas e encaminhar paciente ao centro cirúrgico
- b) manutenção da cânula de traqueostomia com revisão cirúrgica à beira do leito
- c) aspiração das vias aéreas, troca da cânula de traqueostomia e posterior revisão cirúrgica
- d) retirar a cânula de traqueostomia, realizar intubação orotraqueal e encaminhar paciente à broncoscopia

14. A localização mais frequente do volvo de cólon é no:

- a) cólon sigmoide
- b) ceco distal
- c) cólon transverso
- d) cólon direito

15. Homem, 75 anos, tabagista, com diabetes mellitus e hipertensão arterial, queixa-se de claudicação intermitente de membros inferiores para cerca de 500 metros. Exame físico: pulsos femorais amplos bilateralmente, poplíteos e distais ausentes. Rarefação de pelos em membros inferiores. Pés com discreta diminuição de temperatura, sem lesões tróficas. A intervenção melhor indicada, neste momento, para o paciente é:

- a) angioplastia de membros inferiores sem *stent*
- b) revascularização de membros inferiores
- c) angioplastia de membros inferiores com *stent*
- d) controle dos fatores de risco e programa de caminhada

16. Mulher, 32 anos, com nódulo de tireóide palpável, assintomática. Exame físico: adenomegalia cervical homolateral. Punção aspirativa por agulha fina (PAAF) com diagnóstico de *Bethesda V*. Exame histopatológico: carcinoma com células de núcleos irregulares, clivados, de cromatina clara e psammomas com metástase para linfonodos cervicais. A descrição histopatológica sugere:

- a) hiperplasia nodular da tireoide
- b) adenoma folicular da tireóide
- c) adenoma trabecular hialinizante
- d) carcinoma papilífero da tireóide

17. O sinal de *Prehn* é caracterizado por:

- a) tumefação unilateral em bolsa escrotal
- b) dor à elevação do testículo
- c) elevação do testículo ipsilateral ao estímulo da face medial da coxa
- d) melhora da dor à elevação do testículo

18. A causa mais comum de obstrução por alça fechada, comprometendo o cólon, é:

- a) volvo do cólon sigmoide com válvula ileocecal competente
- b) colite isquêmica em portadores de aneurisma de aorta em expansão
- c) câncer estenosante de cólon esquerdo com válvula ileocecal competente
- d) hérnia inguinal esquerda estrangulada de conteúdo colônico

19. O protocolo de *Nigro* para o tratamento do câncer epidermóide de ânus inclui:

- a) terapia unimodal com radioterapia, empregando 1500 cGy fracionada
- b) terapia unimodal com quimioterapia com 5-FU e mitomicina
- c) terapia multimodal com radioterapia, empregando 3000 cGy em doses fracionadas, combinada a quimioterapia com 5-FU e mitomicina
- d) terapia multimodal com radioterapia empregando 3000 cGy em dose única combinada a cirurgia radical de ressecção

20. Mulher, 27 anos, com dor lombar à esquerda há três dias. No momento, assintomática. TC de abdome: cálculo em ureter distal, localizado na junção ureterovesical esquerda, medindo 0,6cm, sem dilatação ipsilateral do trato urinário. Exames de urina e urocultura negativas. A conduta mais adequada, neste momento, é:

- a) terapia medicamentosa expulsiva
- b) implantes endoscópico de cateter duplo j
- c) ureterolitotripsia transureteroscópica semirrígida
- d) litotripsia extracorpórea por ondas de choque

21. O microorganismo mais comum encontrado nas colangites agudas é:

- a) *Bacteroides fragilis*
- b) *Escherichia coli*
- c) *Clostridium perfringens*

d) *Proteus mirabilis*

22. Para o controle do sangramento agudo devido a varizes gastroesofageanas, a intervenção que oferece o melhor resultado é:

- a) colocação de shunt porto-sistêmico intra-hepático transjugular (*TIPS*)
- b) realização de tamponamento com balão
- c) administração de vasopressina associada a controle cirúrgico
- d) uso de octreotida associado a controle endoscópico

23. Na hipertensão intra-abdominal, a técnica que apresenta melhores resultados no fechamento temporário da cavidade abdominal com aplicação fácil, tensão neutra, enquanto permite diminuir o excesso de líquido abdominal e edema, utiliza o seguinte material:

- a) técnica do *zipper*
- b) bolsa de *Bogotá*
- c) *vac* (*vacuum-assisted closure*)
- d) tela de polipropileno

24. Homem, 19 anos, com ferida por arma branca no mesogástrico é admitido na emergência com pressão arterial (PA) = 80 X 40mmHg; frequência cardíaca (FC) = 128bpm e frequência respiratória (FR) = 29irpm. Após infusão rápida de 1.000ml de cristalóide aquecido apresenta: PA = 90 X 50mmHg; FC = 120bpm e FR = 22irpm. A próxima conduta para este paciente é:

- a) laparotomia exploradora
- b) TC de abdome
- c) lavado peritoneal diagnóstico
- d) ultrassonografia abdominal (*FAST*)

25. O local em que mais frequentemente ocorre metástase de carcinoma de células renais é:

- a) osso
- b) pulmão

c) fígado

d) sistema nervoso central

26. Paciente com trauma cranioencefálico (TCE) abre os olhos ao estímulo doloroso, responde às solicitações verbais de forma confusa e localiza a dor. O escore para esse paciente pela *Escala de Coma de Glasgow* é:

- a) 09
- b) 10
- c) 11
- d) 12

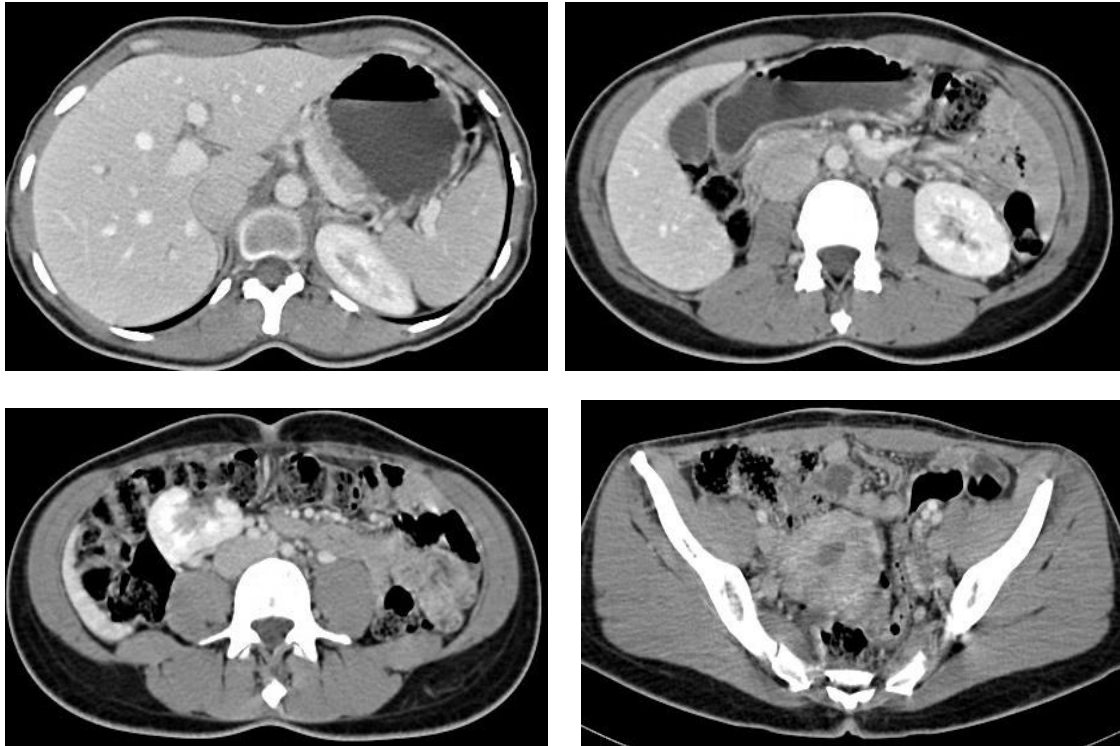
27. Jovem, 22 anos, atropelado, apresenta choque hipovolêmico refratário a reposição inicial com 1.000ml de cristalóide aquecido. Exame físico sugere fratura de bacia e a ultrassonografia abdominal (*FAST*) é negativa para sangue. Nova reposição imediata com cristalóide e sangue tipo específico ainda não consegue estabilizá-lo hemodinamicamente. Além de manter a reposição volêmica, a conduta é:

- a) laparotomia e exploração de hematoma retroperitoneal
- b) angiografia para embolização de vasos sangrantes
- c) TC para localização da fratura e estabilização incruenta
- d) laparotomia e fixação interna da fratura de bacia

28. Dentre as síndromes de poliposes hereditárias listadas a seguir, a que apresenta menor potencial de malignização para câncer colorretal é:

- a) doença de Cowden
- b) síndrome de *Peutz-Jeghers*
- c) síndrome de *Turcot*
- d) doença de *Gardner*

29. Mulher, 35 anos, há 1 semana com febre, vômitos, mialgia e dor abdominal epigástrica. Exame físico: massa de consistência elástica no hipocôndrio direito. A TC de abdome mostra as imagens a seguir:



De acordo com as imagens da TC, no hipocôndrio direito, evidencia-se:

- lesão expansiva sólida com área hipodensa central, compatível com degeneração cística de mioma
- coleção com nível hidroaéreo, de paredes espessadas, compatível com abscesso abdominal organizado
- espessamento de alça intestinal que se impregna pelo meio de contraste, compatível com doença de Crohn
- imagem ovalada com hilo, que se impregna pelo meio de contraste, compatível com rim ectópico

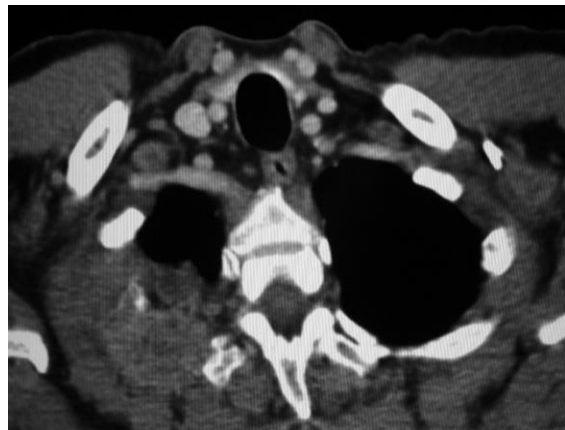
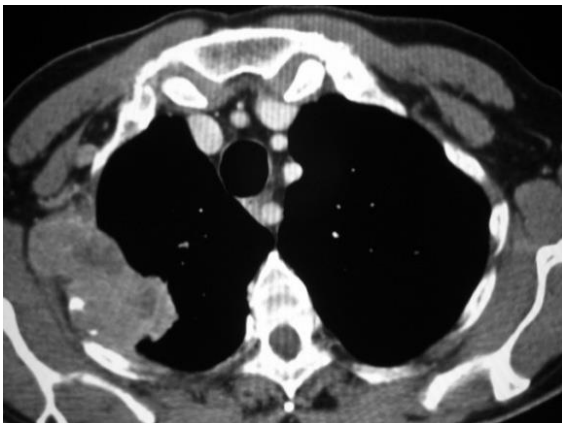
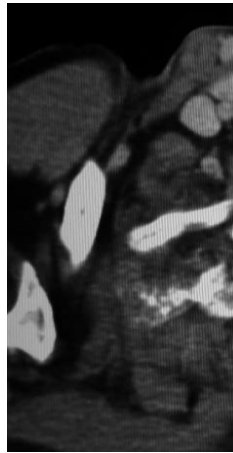
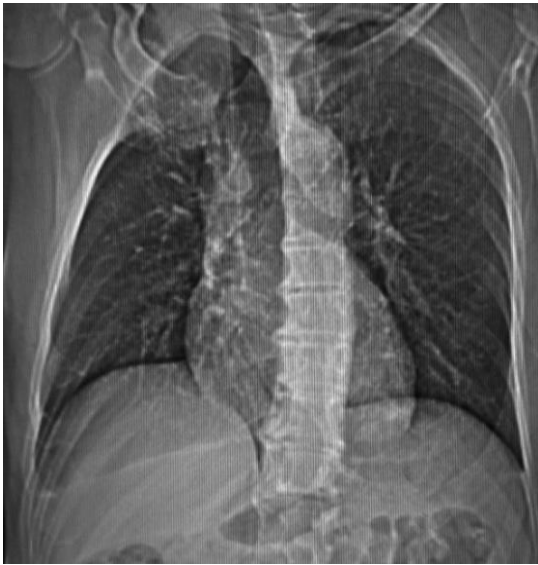30. Homem, 45 anos, com neoplasia endócrina múltipla do tipo 2B. Possui filho de 13 anos, saudável e assintomático cuja investigação de *screening* identifica alteração no proto oncogene RET. A conduta mais adequada para o adolescente é:

- acompanhamento semestral com ultrassonografia (USG) cervical
- tireoidectomia total profilática
- tireoidectomia subtotal profilática
- acompanhamento anual com ultrassonografia (USG) cervical

31. Mulher, 32 anos, com hipertireoidismo oligossintomático. US de tireoide: nódulo de 5,0cm no lobo direito. Cintigrafia: nódulo hipercaptante de iodo. A intervenção melhor indicada é

- acompanhamento clínico, com USG anual
- tireoidectomia total
- propiltiouracil + β bloqueador + benzodiazepínico por dois anos
- lobectomia direita

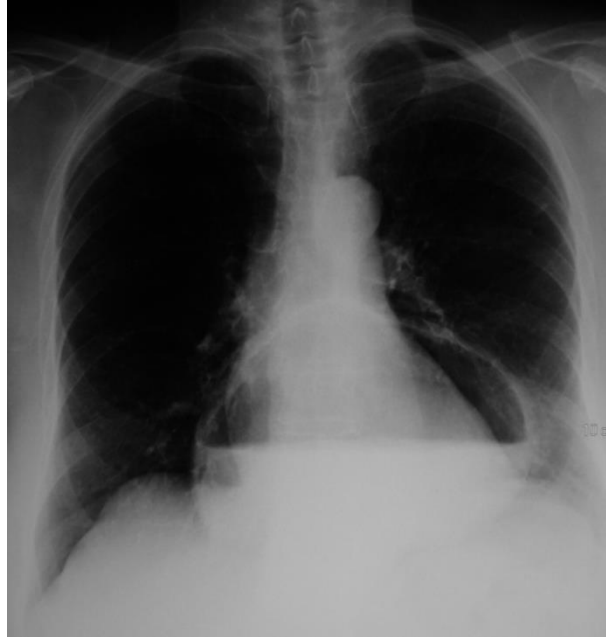32. Homem, 65 anos, com dor irradiada para o braço direito há vários meses e piora gradativa. TC de tórax:



Nas imagens, observa-se na região apical direita:

- imagem hipodensa, heterogênea, organizada ocupando o ápice pulmonar direito compatível com abscesso pulmonar
- lesão expansiva, sólida, com destruição de arcos costais e invasão de parede, compatível com tumor de *Pancoast*
- lesão expansiva, sólida, heterogênea, com epicentro em arco costal compatível com plasmocitoma
- lesão expansiva, sólida, de parede torácica invadindo o pulmão, compatível com sarcoma de partes moles

33. Homem, 64 anos, em preparo pré-operatório para colecistectomia videolaparoscópica. A radiografia de tórax mostra estrutura arredondada com nível hidroaéreo:



- a) circundando a imagem cardíaca compatível com hidropneumopericárdio
b) superpondo-se à imagem cardíaca compatível com hérnia hiatal
c) circundando a imagem cardíaca compatível com abscesso mediastinal
d) projetando-se atrás da imagem cardíaca compatível com megaesôfago

34. Homem, 48 anos, é submetido à apendicectomia videolaparoscópica por apendicite aguda. Análise histopatológica da peça: lesão de 1,5cm em ponta de apêndice cecal, confirmado como adenocarcinoma mucinoso do apêndice. A conduta adequada é:

- a) hemicolectomia direita
b) colonoscopia anual
c) ileocecectomia
d) ampliar margem local de ressecção

35. A incidência dos tumores malignos, em geral, apresenta localização mais frequente em homens e mulheres, respectivamente em:

- a) pulmão e colo uterino
b) cólon e pulmão
c) bexiga e cólon
d) próstata e mama

36. O melanoma familiar apresenta alteração relacionada aos genes:

- a) PTC e RET
b) BRCA1 e BECA2
c) NF1 e NF2
d) CDK4 e p16

37. A causa mais frequente de perfuração esofágica é:

- a) trauma penetrante
b) síndrome de *Boerhaave*
c) instrumentação endoscópica
d) corpo estranho

38. NÃO é fator de risco para o desenvolvimento de colecistite aguda alitiásica:

- a) gastrectomia prévia
b) grande queimado
c) trauma
d) diabetes

39. O método não invasivo mais sensível para identificação de adenomas de paratireóide no hiperparatireoidismo primário é:

- a) ressonância magnética
- b) cintigrafia com ^{99m}Tc sestamibi
- c) tomografia computadorizada
- d) ultrassonografia

40. Nos pacientes portadores de *GIST* (tumores gastrintestinais) os melhores indicadores de sobrevida e risco de metástases, incluem:

- a) tempo de evolução e índice mitótico
- b) sintomas obstrutivos e tamanho do tumor
- c) tamanho do tumor e índice mitótico
- d) invasão da lâmina própria e tempo de evolução

41. Homem, 47 anos, com angina estável aos médios esforços apresenta quadro clínico de abdome agudo, sendo indicada laparotomia exploradora de urgência. O estado físico segundo a *American Society of Anesthesiologists* (ASA) é:

- a) 3
- b) 3E
- c) 2
- d) 2E

42. Jovem, 24 anos, após acidente automobilístico com comprometimento da face, inicia quadro de congestão conjuntival, aumento da pressão intra-ocular, proptose no olho direito e diplopia. A principal hipótese diagnóstica é:

- a) celulite orbitária
- b) pseudotumor orbitário
- c) fístula carótido-cavernosa
- d) oftalmopatia de Graves

43. A persistência de talco nas mãos, após a retirada de luvas, requer a higienização das mãos com:

- a) glutaraldeído sódico
- b) álcool gel a 70%
- c) solução iodada alcoólica
- d) água e sabão neutro

44. Jovem, 22 anos, apresenta quadro de celulite extensa e sepse em uso de vancomicina empírica. Hemocultura:

Staphylococcus aureus sensível à meticilina. Com base nas práticas de uso racional de antimicrobianos, o antibiótico deve ser trocado por:

- a) oxacilina
- b) ceftarolina
- c) ampicilina
- d) ertapenem

45. Homem, 58 anos, submetido à hepatectomia direita. Durante a ressecção, o CO_2 expirado reduz abruptamente de 35 para 18 mmHg. A principal suspeita diagnóstica é:

- a) hiperventilação
- b) infarto do miocárdio
- c) embolia aérea
- d) hipovolemia

46. Na classificação de risco cardíaco perioperatório de *Goldman*, o parâmetro que mais pontua é:

- a) presença de B3 à ausculta cardíaca
- b) idade > 70 anos
- c) cirurgia de emergência
- d) infarto do miocárdio recente

47. Mulher, 42 anos, assintomática.

USG abdominal de rotina: imagem hepática com 3,2cm de diâmetro, única, em segmento VII, com características de fibrose central e septos radiais na lesão. A hipótese diagnóstica mais provável é:

- a) hiperplasia nodular focal
- b) hemangioma
- c) hiperplasia nodular regenerativa
- d) adenoma

48. Jovem, 24 anos, admitido na emergência após confinamento em ambiente com fumaça (incêndio). Apresenta sinais de queimadura de vias aéreas. A conduta imediata é:

- a) intubação orotraqueal
- b) intubação nasotraqueal
- c) máscara com oxigênio a 100%
- d) traqueostomia

49. Mulher, 35 anos, é admitida na emergência com queixa de dor abdominal em hipocôndrio direito e vômitos após ingestão de alimentos gordurosos há 3 dias. Exame físico: normocorada, afebril, anictérica e hipohidratada +/4+. Exame do abdome: vesícula palpável. A hipótese diagnóstica mais provável é:

- a) colangite aguda
- b) colecistite aguda
- c) abscesso hepático
- d) hepatite viral aguda

50. Mulher, 42 anos, com tumoração maligna em mama direita. US: lesão medindo 12 mm X 19mm. De acordo com a classificação TNM a imagem é sugestiva de tumor de estágio:

- a) T1a
- b) T1b
- c) T1c
- d) T2