

1. Homem, 55 anos, úlcera gástrica tipo I, sem resposta ao tratamento clínico. As biópsias endoscópicas são negativas para malignidade. O procedimento cirúrgico indicado no momento é:
 - a) vagotomia superseletiva
 - b) vagotomia troncular e antrectomia
 - c) vagotomia troncular e piloroplastia
 - d) gastrectomia distal sem vagotomia
2. Homem, 52 anos, submetido à gastrectomia parcial com reconstrução a B"II", evolui com síndrome da alça aferente. Esta complicação pós-operatória pode estar associada a:
 - a) anemia ferropriva
 - b) anemia megaloblástica
 - c) hipocalcemia
 - d) hipovitaminose D
3. Mulher, 70 anos, com emagrecimento. Endoscopia digestiva alta (EDA): blastoma gástrico *Borrmann* III em grande curvatura do corpo. Exame clínico e tomografia computadorizada (TC) não evidenciaram metástases. A próxima intervenção nessa paciente deve ser:
 - a) gastrectomia
 - b) PET-Scan
 - c) ultrassonografia endoscópica
 - d) laparoscopia
4. Mulher, 52 anos, com doença do refluxo gastroesofageano de longa data, em uso de 160mg/dia de pantoprazol para controle atual dos sintomas, apresenta disfagia progressiva, sendo diagnosticada estenose péptica de esôfago distal. Foram realizadas dilatações endoscópicas de repetição, sem sucesso. O exame complementar, considerado como DISPENSÁVEL, nesta paciente para melhor avaliação e subsequente planejamento cirúrgico é:
 - a) tomografia de abdome
 - b) pHmetria de 24 horas
 - c) esofagomanometria
 - d) esofagografia
5. Homem, 66 anos, com hipertensão arterial sistêmica (HAS) de difícil controle, em uso de três anti-hipertensivos, foi submetido há 2 anos à tireoidectomia total por carcinoma medular. Apresenta cálculos renais de repetição, colelitíase e dois episódios prévios de pancreatite aguda. No momento, com úlcera duodenal recorrente, resistente a tratamento com omeprazol. A conduta melhor indicada é:
 - a) dosar metanefrinas e catecolaminas urinárias, PTH e cálcio plasmáticos
 - b) avaliar possível diabetes mellitus dosando hemoglobina glicada e insulina
 - c) ressonância magnética para estudo da hipófise
 - d) realizar radiografia de crânio, quadril e coluna lombo-sacra a procura de lesões osteolíticas
6. Homem, 45 anos, realiza TC de abdome e pelve de controle, 11 semanas após episódio de pancreatite aguda de origem alcoólica. O exame mostra coleção encapsulada, em íntima relação com cauda pancreática, 3cm em seu maior diâmetro. A melhor conduta para este paciente é:
 - a) realização de colangiopancreatografia retrograda
 - b) drenagem interna por ecoendoscopia
 - c) drenagem externa por videolaparoscopia
 - d) acompanhamento clínico
7. O tratamento adequado da lesão cística em via biliar Tipo IV de *Alonso-Leje Todani* é:
 - a) esfínterotomia endoscópica da ampola de Vater
 - b) ressecção da lesão, com coledocoduodenostomia
 - c) ressecção da lesão, com hepaticojejunoanastomose
 - d) cistoduodenostomia endoscópica

8. **Diarréia, hipopotassemia, hipocloridria e acidose metabólica são associadas ao seguinte tumor pancreático:**
- a) insulinoma
 - b) VIPoma
 - c) glucagonoma
 - d) somatostinoma
9. **São patologias associadas na Neoplasia Endócrina Múltipla tipo 2A (NEM 2A), além de tumor tireoideano:**
- a) feocromocitoma e gastrinoma
 - b) adenoma de hipófise e hiperparatireoidismo
 - c) feocromocitoma e hiperparatireoidismo
 - d) adenoma de hipófise e gastrinoma
10. **Na classificação TNM para o adenocarcinoma gástrico, o tipo "T1a" significa invasão da camada:**
- a) submucosa
 - b) muscular da mucosa
 - c) muscular própria
 - d) serosa
11. **Mulher, 30 anos, submetida à colecistectomia videolaparoscópica, há um ano, por colecistite aguda litiásica. A cirurgia foi difícil e demorada. Há duas semanas icterícia associada a episódios de febre, dor em hipocôndrio direito e fosfatase alcalina elevada. A hipótese diagnóstica mais provável é:**
- a) coledocolitíase primária
 - b) colestase pós-operatória
 - c) estenose cicatricial da via biliar
 - d) colangite esclerosante
12. **Homem, 72 anos, foi submetido à ressecção de sarcoma em membro inferior esquerdo há dois anos. Durante o acompanhamento clínico é realizada TC de tórax que evidencia três nódulos pulmonares a direita: dois em lobo inferior com 2,0cm e 1,5cm de diâmetro aproximado e outro em lobo médio com 1,8cm. Os nódulos são densos com contornos irregulares. A conduta adequada para esse paciente é:**
- a) toracotomia exploradora com ressecção dos nódulos
 - b) quimioterapia e acompanhamento clínico
 - c) acompanhamento clínico e radiológico das lesões
 - d) punções de todos os nódulos guiadas por TC
13. **Mulher, 40 anos, com sepse urinária e internação prolongada. Foi submetida à traqueostomia após 10 dias de intubação traqueal e ventilação mecânica. Na terceira semana de traqueostomia apresenta hemorragia volumosa ao redor da cânula. A intervenção mais adequada neste momento é:**
- a) aumentar a insuflação do balonete, aspirar as vias aéreas e encaminhar paciente ao centro cirúrgico para revisão
 - b) manutenção da cânula de traqueostomia com revisão cirúrgica à beira do leito
 - c) aspiração das vias aéreas, troca da cânula de traqueostomia e posterior revisão cirúrgica
 - d) retirar a cânula de traqueostomia, realizar intubação orotraqueal e encaminhar paciente à broncoscopia

14. Homem, 75 anos, tabagista, com diabetes mellitus e hipertensão arterial, queixa-se de claudicação intermitente de membros inferiores para cerca de 500 metros. Exame físico: pulsos femorais amplos bilateralmente, poplíteos e distais ausentes. Rarefação de pelos em membros inferiores. Pés com discreta diminuição de temperatura, sem lesões tróficas. A melhor conduta é:

- a) controle dos fatores de risco e programa de caminhada
- b) revascularização de membros inferiores
- c) angioplastia de membros inferiores com *stent*
- d) angioplastia de membros inferiores sem *stent*

15. Mulher, 32 anos, com nódulo de tireóide palpável, assintomática. Exame físico: adenomegalia cervical homolateral. Punção aspirativa por agulha fina (PAAF) com diagnóstico de Bethesda V. Exame histopatológico: carcinoma com células de núcleos irregulares, clivados, de cromatina clara e psammomas com metástase para linfonodos cervicais. A descrição histopatológica sugere:

- a) hiperplasia nodular da tireoide
- b) adenoma folicular da tireóide
- c) adenoma trabecular hialinizante
- d) carcinoma papilífero da tireóide

16. A causa mais comum de obstrução por alça fechada, comprometendo o cólon, é:

- a) hérnia inguinal esquerda estrangulada de conteúdo colônico
- b) colite isquêmica em portadores de aneurisma de aorta em expansão
- c) volvo do cólon sigmoide com válvula ileocecal competente
- d) câncer estenosante de cólon esquerdo com válvula ileocecal competente

17. O protocolo de Nigro para o tratamento do câncer epidermóide de ânus inclui:

- a) terapia unimodal com radioterapia, empregando 1500 cGy fracionada
- b) terapia unimodal com quimioterapia com 5-FU e mitomicina
- c) terapia multimodal com radioterapia empregando 3000 cGy em dose única combinada a cirurgia radical de ressecção
- d) terapia multimodal com radioterapia, empregando 3000 cGy em doses fracionadas, combinada a quimioterapia com 5-FU e mitomicina

18. O sinal de Prehn é caracterizado por:

- a) elevação do testículo ipsilateral ao estímulo da face medial da coxa
- b) dor à elevação do testículo
- c) melhora da dor à elevação do testículo
- d) tumefação unilateral em bolsa escrotal

19. Mulher, 27 anos, com dor lombar à esquerda há 3 dias. No momento, assintomática. TC de abdome: cálculo em ureter distal, localizado na junção ureterovesical esquerda, medindo 0,6 cm, sem dilatação ipsilateral do trato urinário. Exames de urina e urocultura negativas. A conduta mais adequada, neste momento, para a paciente é:

- a) ureterolitotripsia transureteroscópica semirrígida
- b) implantes endoscópico de cateter duplo j
- c) terapia medicamentosa expulsiva
- d) litotripsia extracorpórea por ondas de choque

20. A localização mais frequente do volvo de cólon é no:

- a) cólon sigmoide
- b) ceco distal
- c) cólon transverso
- d) cólon direito

21. O microorganismo mais comum encontrado nas colangites agudas é:

- a) *Bacteroides fragilis*
- b) *Escherichia coli*
- c) *Clostridium perfringens*
- d) *Proteus mirabilis*

22. Para o controle do sangramento agudo devido a varizes gastroesofageanas, a intervenção que oferece, atualmente, melhor resultado é:

- a) colocação de shunt porto-sistêmico intra-hepático transjugular (TIPS)
- b) realização de tamponamento com balão
- c) administração de vasopressina associada a controle cirúrgico
- d) uso de octreotida associado a controle endoscópico

23. Paciente com trauma cranioencefálico (TCE) abre os olhos ao estímulo doloroso, responde às solicitações verbais de forma confusa e localiza a dor. O escore para esse paciente, no momento, pela *Escala de Coma de Glasgow* é:

- a) 09
- b) 10
- c) 11
- d) 12

24. Homem, 19 anos, com ferida por arma branca no mesogástrico é admitido na emergência com pressão arterial (PA) = 80 X 40mmHg; frequência cardíaca (FC) = 128bpm e frequência respiratória (FR) = 29irpm. Após infusão de 1.000ml de cristalóide aquecido, rapidamente, apresenta: PA = 100 X 70mmHg; FC = 96bpm e FR = 20irpm. A próxima conduta para este paciente é:

- a) laparotomia exploradora
- b) TC de abdome
- c) lavado peritoneal diagnóstico
- d) ultrassonografia abdominal (FAST)

25. O local em que mais frequentemente ocorre metástase de carcinoma de células renais é:

- a) osso
- b) pulmão
- c) fígado
- d) sistema nervoso central

26. Paciente com 40 anos, Gesta II Para II, com laqueadura tubária, apresenta metrorragia e hipermenorreia. Citologia oncológica do mês anterior: células glandulares atípicas (AGC). Ultrassonografia transvaginal: mioma intramural, 7,0cm no maior diâmetro. A conduta mais adequada é a indicação de:

- a) histerectomia total abdominal
- b) nova citologia oncológica
- c) histeroscopia
- d) miomectomia

27. Na vaginose bacteriana observa-se que:

- a) o conteúdo vaginal é branco e grumoso
- b) o pH do conteúdo vaginal é maior que 4,5
- c) o acréscimo de cloreto de sódio (NaCl) ao conteúdo libera odor de peixe
- d) há aumento de leucócitos visualizados no exame microscópico

28. A principal característica que define a síndrome da bexiga dolorosa é:

- a) urgência urinária
- b) hematúria
- c) incontinência urinária
- d) nictúria

29. Paciente com 60 anos, menopausa aos 50 anos, fez densitometria óssea que evidenciou T-score em coluna lombar = -3,0 DP. A medicação,

com ação na formação de massa óssea e consequente redução do risco de fratura, indicada neste caso é:

- a) ácido zoledrônico
- b) denosumab
- c) ibandronato
- d) citrato de raloxifeno

30. Mulher na perimenopausa apresentou sangramento vaginal irregular e aumento de volume abdominal. Foi realizada laparotomia exploradora com extensão até apêndice xifóide pela presença de volumosa massa abdominal. Identificado útero volumoso sugestivo de mioma uterino na cirurgia, sendo realizada histerectomia total abdominal. Laudo do patologista: sugestivo de leiomioma celular. O critério histológico para a diferenciação com o sarcoma uterino neste caso é:

- a) presença de elementos heterólogos estromais
- b) número de figuras de mitoses/10 CGA
- c) grau de diferenciação sarcomatosa
- d) degeneração rubra da lesão

31. Paciente com 28 anos, solteira, Gesta III Para III, com ligadura tubária, fez exame preventivo de rotina na Clínica da Família, após três anos sem realizá-lo. O resultado foi lesão intraepitelial escamosa de alto grau (HSIL). A conduta adequada, é:

- a) conização
- b) exérese de zona de transformação
- c) histerectomia
- d) colposcopia

32. Jovem, apresenta corrimento vaginal fétido. Exame ginecológico: corrimento purulento, eritema vaginal focal, colpíte macular e teste das aminas positivo. O exame microscópico

mostra aumento do número de leucócitos. O esquema terapêutico indicado é:

- a) tinidazol, 2g, uma dose diária por cinco dias
- b) metronidazol, 2g, dose única
- c) metronidazol, 500mg, 2 vezes ao dia por sete dias
- d) tinidazol, 2g, uma dose diária por cinco dias

33. A orientação a ser dada para a repetição do exame de mamografia nos dois casos abaixo é respectivamente:

A. 55 anos, exame clínico de mama normal, sem queixas e mamografia BI-RADS 1

B. 67 anos, queixa de mastalgia, com presença nódulo mamário no auto-exame e exame clínico de mama normal, mamografia BI-RADS 2

- a) 1 ano para o caso A e 6 meses para o caso B
- b) 1 ano para ambos os casos
- c) 2 anos para o caso A e 1 ano para o caso B
- d) 3 anos para o caso A e 1 ano para o caso B

34. Paciente com 56 anos e sangramento vaginal. Biópsia de lesão ulcerada no colo do útero: células ceratinizadas com pérolas córneas que infiltram o estroma. O diagnóstico etiológico é:

- a) carcinoma de células escamosas do colo uterino
- b) adenocarcinoma do colo uterino
- c) neoplasia intraepitelial escamosa de baixo grau (NIC I) do colo do útero
- d) sarcoma do colo do útero

35. O diagnóstico de síndrome do ovário policístico requer a presença de:

- a) emagrecimento
- b) hipoandrogenemia
- c) hipoinsulinemia

d) oligomenorreia

36. A USG mamária é indicada para:

- a) detectar nódulos em mamas muito adiposas
- b) rastrear cancer de mama
- c) detectar microcalcificações
- d) avaliar achado ambíguo na mamografia

37. Mulher, 56 anos, com índice de massa corpórea (IMC) = 38kg/m², HAS em tratamento regular e menopausa há um ano. Apresenta fogachos, dificuldade para dormir, acordando várias vezes à noite, dor durante a relação sexual e diminuição da lubrificação vaginal. Exames das mamas e do aparelho genital sem alterações. PA = 130 x 90mmHg. Em relação à reposição hormonal, para esta paciente:

- a) fito-hormônios são mais eficazes que a reposição hormonal convencional, com menos efeitos colaterais
- b) terapia hormonal não é recomendada devido à obesidade e aos níveis pressóricos elevados
- c) associação de estrogênio e progesterona não apresenta qualquer contraindicação
- d) estrogênio isolado é o melhor tratamento, porque a associação com progesterona aumenta o risco de trombose

38. Para o tratamento da obstrução ureteral, por doença neoplásica cervical extensa, a conduta imediata indicada é:

- a) derivação da via urinária
- b) radioterapia paliativa
- c) cirurgia pélvica radical e bolsa ileal
- d) quimioterapia com cisplatino

39. É contraindicação absoluta para o exercício aeróbico na gravidez:

- a) obesidade mórbida
- b) anemia materna grave
- c) transtorno epiléptico mal controlado
- d) arritmia cardíaca materna não avaliada

40. Na endocrinologia da gravidez, há um hormônio, produzido pelo sincitiotrofoblasto, que pode ser detectado no plasma materno com 3 semanas de gestação, aumentando sua concentração até o termo, quando atinge níveis de 10 a 16µg/mL. É o principal hormônio secretado pela placenta, atingindo a produção de 1g/dia no termo. Este hormônio é :

- a) Estriol
- b) hCG
- c) hPL
- d) TGF-β

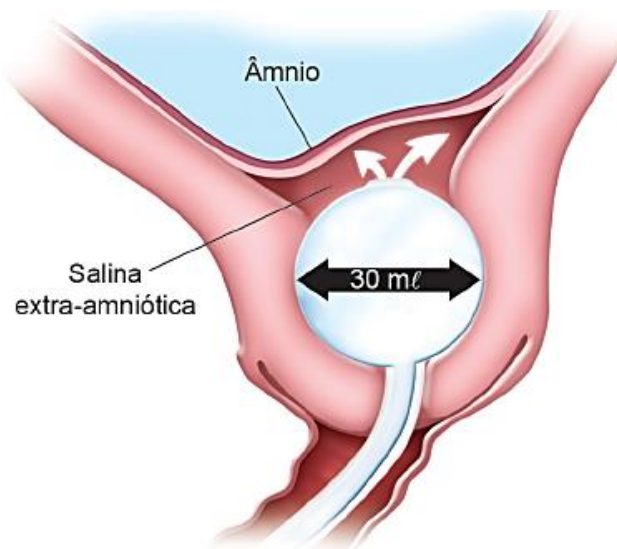
41. Mulher, 35 anos, assintomática, realiza dois exames de USG transvaginal com um ano de intervalo entre eles. O primeiro revelou útero de 10cm x 8,5cm x 7cm, miomatoso, com mioma subseroso medindo 7cm de diâmetro. O segundo demonstra útero de 16cm x 11cm x 9cm com mioma subseroso de 9cm. Refere desconforto pélvico. O exame físico é compatível com o laudo ultrassonográfico. A causa mais provável do aumento do útero é:

- a) sarcoma uterino
- b) crescimento uterino às custas de aumento dos miomas
- c) degeneração miomatosa
- d) adenomioma

42. Gestante, 20 semanas de gestação, oriunda de área infestada pelo mosquito *Aedes aegypti*, com febre alta há 48 horas e manchas vermelhas na pele há 12 horas, além de dores intensas nas articulações, prurido pelo corpo e vermelhidão nos olhos. A hipótese diagnóstica mais provável é:

- a) dengue
- b) Zika
- c) Chikungunya
- d) febre amarela

43. Em uma primípara com 41 semanas e 2 dias de idade gestacional, optou-se pela indução do parto com seguinte método:



Este método apresenta como vantagem ser utilizado:

- a) especialmente quando o colo é favorável
- b) principalmente no DPP, com o feto morto
- c) para diminuir a necessidade formal da indução do parto
- d) para provocar menos anormalidades na contratilidade uterina

44. Gestante, 30 anos, secundigesta, parto normal a termo há quatro anos, iniciou na atual gestação um quadro de pré-eclâmpsia grave, que durante a 34ª semana evoluiu para um descolamento prematuro de placenta Grau 3B, onde além do óbito fetal, estava também presente um quadro de Coagulação Intravascular Disseminada (CID), devido ao volumoso hematoma retroplacentário que se formou. Esse quadro de CID ocorreu devido à disrupção do trofoblasto, que levou à liberação de grande quantidade de fator tecidual, ativando a cascata da coagulação com a formação na circulação de:

- a) trombina
- b) tromboplastina

- c) plasminogênio
- d) fibrina

45. O diagnóstico antenatal da sequência anemia-policitemia do gemelar (*twin anemia-polycythemia sequence* – TAPS) é realizado pelo:

- a) Doppler da Artéria Umbilical (VSmáx.) que mostra discordância: VSmáx. > 2,5 MoM no gêmeo anêmico e VSmáx. < 1,5 MoM no gêmeo policitêmico
- b) Doppler do Ducto venoso (VSmáx.) que mostra discordância: VSmáx. > 2,0 MoM no gêmeo anêmico e VSmáx. < 1,5 MoM no gêmeo policitêmico
- c) Doppler da Artéria Cerebral Média (VSmáx.) que mostra discordância: VSmáx. > 1,5 MoM no gêmeo anêmico e VSmáx. < 1,0 MoM no gêmeo policitêmico
- d) Doppler da Artéria Cerebral Média (VSmáx.) e Artéria Umbilical que mostram discordância: VSmáx. > 2,0 MoM no gêmeo anêmico e VSmáx. < 1,0 MoM no gêmeo policitêmico

46. Gestante, 29 anos, Gesta III Para II Aborto 0, realizando o pré-natal corretamente desde a 8ª semana, seguindo todas as orientações. Porém, a gestação acaba de entrar na 41ª semana e não há sinais de início do trabalho de parto. No intuito de detectar o mau funcionamento placentário, o exame de eleição para avaliar corretamente a vitabilidade fetal é:

- a) perfil biofísico fetal
- b) cardiotocografia basal
- c) Dopplerfluxometria
- d) ultrassonografia

47. Gestante, 36 anos, Gesta IV Para II Aborto I, com 25 semanas de gestação, oriunda de área infestada pelo mosquito *Aedes Aegypti*, é internada com diagnóstico confirmado de dengue grave, apresentando derrame pleural discreto hipovolemia, comprometimento

respiratório, hemorragia e hematêmese. Considera-se como critério de alta hospitalar:

- a) plaquetas em elevação ou acima de 20.000/mm³
- b) mais de 48 h em estado afebril, com hematócrito normal
- c) melhora dos sintomas respiratórios
- d) ausência de sinais de hemorragia gastrointestinal

48. Mulher, 24 anos, no 32º dia de puerpério, procura a emergência da maternidade com quadro clínico de mastite não complicada em mama direita. Foi internada para tratamento clínico. Todas as condutas a seguir estão indicadas, EXCETO:

- a) iniciar a amamentação pela mama direita
- b) amamentação mantida em ambas as mamas
- c) administrar acetaminofen e piroxicam
- d) iniciar antibioticoterapia com cefalexina

49. Secundigesta, 29 anos relatou, durante o pré-natal, que na primeira gravidez há três anos o recém-nascido apresentou doença invasiva por GBS (estreptococo do Grupo B). Durante o trabalho de parto da gestação atual, de início espontâneo com 39 semanas e dois dias, foi indicada a profilaxia antibiótica para GBS. Porém a gestante informa ser alérgica à penicilina, com história de anafilaxia. O antibiótico indicado é:

- a) eritromicina
- b) clindamicina
- c) cefazolina
- d) imipenem

50. Em relação ao câncer de mama associado à gravidez, o tratamento deve considerar:

- a) linfonodo sentinela e ressonância magnética
- b) o tipo histológico e tamanho da lesão

- c) a idade da gestação e o estágio da doença
- d) possibilidade de cirurgia e radioterapia